

# Metástasis a pared torácica de liposarcoma

Alejandro Avilés-Salas\* y Esther González-Conde

Departamento de Patología, Instituto Nacional de Cancerología, SSA, México D. F., México

Recibido en su versión modificada: 7 de octubre de 2005

Aceptado: 11 de noviembre de 2005

## RESUMEN

*El liposarcoma mixoide frecuentemente presenta metástasis a sitios extrapulmonares. Sin embargo, las metástasis óseas son relativamente raras. Informamos el caso de un hombre de 52 años con metástasis ósea única a la pared torácica de un liposarcoma mixoide, con componente de células redondas, primario de muslo.*

## Palabras clave:

*Pared torácica, liposarcoma, muslo*

## SUMMARY

*Myxoid liposarcoma often metastasizes to extrapulmonar sites; however, osseous metastases are rare. We report the case of a 52-year-old male with a single histologically proven bone metastasis of the thoracic wall from a primary myxoid liposarcoma with a round cell component of the right thigh.*

## Key words:

*Thoracic wall, liposarcoma, thigh*

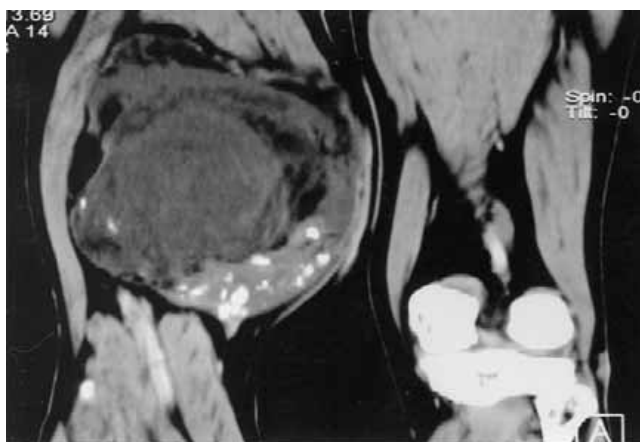
## Introducción

El liposarcoma (LPS) es la segunda neoplasia maligna más común de tejidos blandos, se localiza con mayor frecuencia en las extremidades (especialmente muslo) y el retroperitoneo. Representa aproximadamente 10 a 20% de todos los sarcomas de tejidos y menos de 1% de todas las neoplasias malignas.<sup>1-3</sup> El LPS se clasifica en bien diferenciado, mixoide, de células redondas, pleomórfico y dediferenciado, siendo el LPS mixoide la variante histológica más común.<sup>3</sup> Las metástasis de LPS son relativamente frecuentes. Se han reportado frecuencias de hasta 86% en las variantes no mixoides. El porcentaje de metástasis está relacionado a la variante histológica, grado de diferenciación, tamaño del tumor y localización.<sup>4</sup>

## Informe del caso

El caso correspondió al de un hombre de 52 años de edad que refería aumento de volumen en la cara interna del muslo derecho, de seis años de evolución. La exploración física mostró un tumor de 20 x 10 cm., de consistencia firme y móvil. Se realizó TAC de miembro pélvico derecho, que mostró un tumor en el cuádriceps, de bordes bien definidos, heterogéneo, con áreas de menor densidad, de 8 x 12 cm., sin compromiso del paquete neurovascular o estructuras óseas

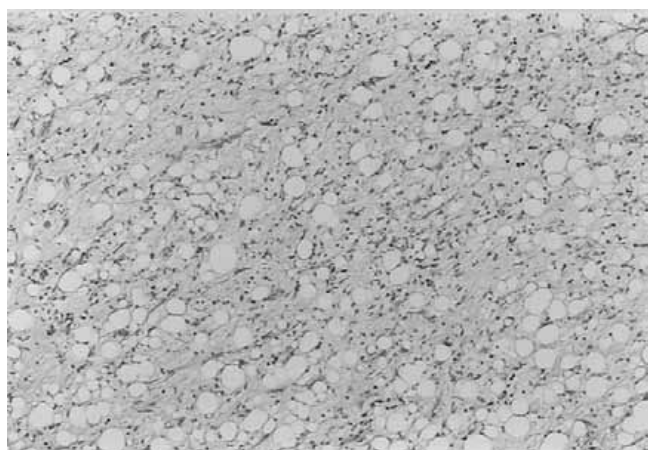
adyacentes (Figura 1). Se obtuvo biopsia de la lesión que reveló la presencia de un liposarcoma. Recibió quimioterapia (4 ciclos de CDDP) y radioterapia (45 Gy) preoperatorias y fue programado para compartamentectomía de lesión del muslo derecho. Macroscópicamente se observó una lesión bien circunscrita de 15 x 14 cm., con área cavitada de contenido



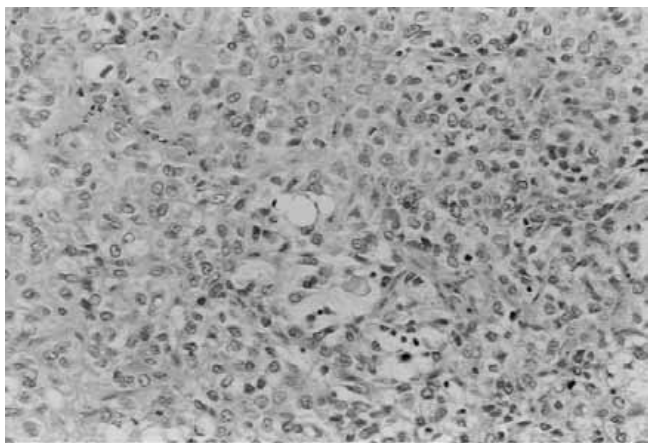
**Figura 1.** TAC de miembro pélvico derecho. Muestra tumor de bordes bien definidos, heterogéneo, con áreas de menor densidad de 8 x 12 cm.

\*Correspondencia y solicitud de sobretiros: Dr. Alejandro Avilés-Salas, Departamento de Patología, Instituto Nacional de Cancerología. Av. San Fernando No. 22. Sección XVI, Tlalpan, México D. F., C. P.14000. Correo electrónico : alejandroaviles2001@yahoo.com

hemorrágico y extensa necrosis. El estudio microscópico mostró un liposarcoma mixoide con componente de células redondas del 25%, así como extensas zonas de necrosis y hialinización (Figura 2). Posterior a la cirugía recibió radioterapia en la pierna derecha (20 Gy). Permaneció sin datos de actividad tumoral por un lapso de 10 meses, posterior a los cuales refirió dolor en hemitórax izquierdo. En la exploración física se palpó tumor de 10 cm., fijo a planos profundos. La TAC de tórax corroboró actividad tumoral (Figura 3), motivo por el cual fue programado para resección de tumor, con colocación de malla y cierre primario. El estudio macroscópico mostró una lesión de bordes definidos, lobulada, de consistencia blanda, con infiltración a los arcos costales y tejidos blandos.



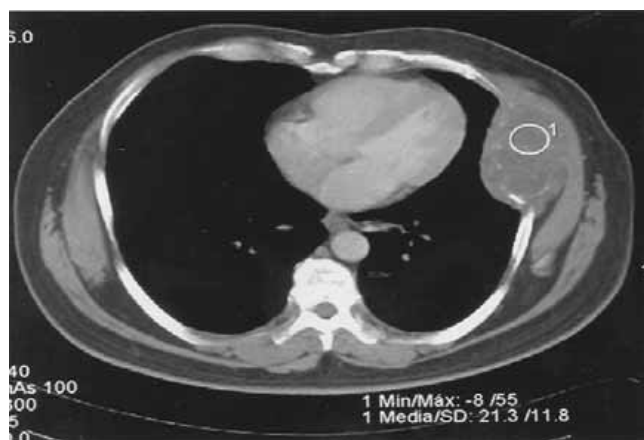**Figura 2a.** Liposarcoma mixoide constituido por células neoplásicas de ovales a redondas de aspecto uniforme inmersos en un estroma mixoide. Se pueden observar lipoblastos en anillo de sello.



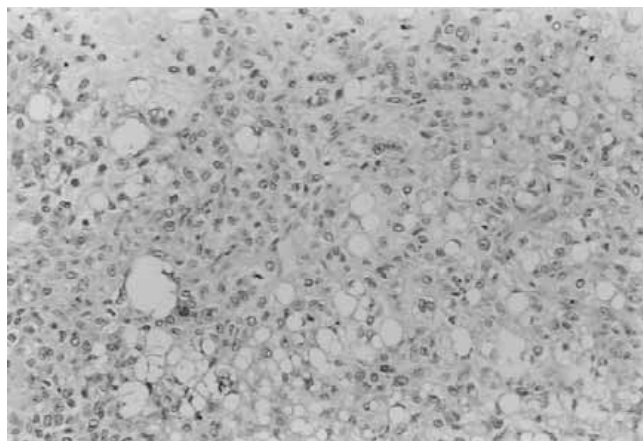
**Figura 2b.** Área del liposarcoma con componente de células redondas. Las células son redondas, tienen núcleos vesiculosos, nucleolo poco aparente y bordes mal definidos.

Microscópicamente el tumor correspondió a una metástasis de liposarcoma mixoide con componente de células redondas, siendo la morfología similar a la lesión previamente reseçada en muslo (Figura 4). Se realizó estudio ultraestructural, en el que se observaron células mesenquimatosas de redondas a ovales sin uniones intercelulares. Las membranas plasmáticas eran lisas y parcialmente cubiertas por material de membrana basal. El citoplasma presentó en su mayor parte vacuolas de lípidos de tamaño variable, lo cual corroboró el diagnóstico (Figura 5).

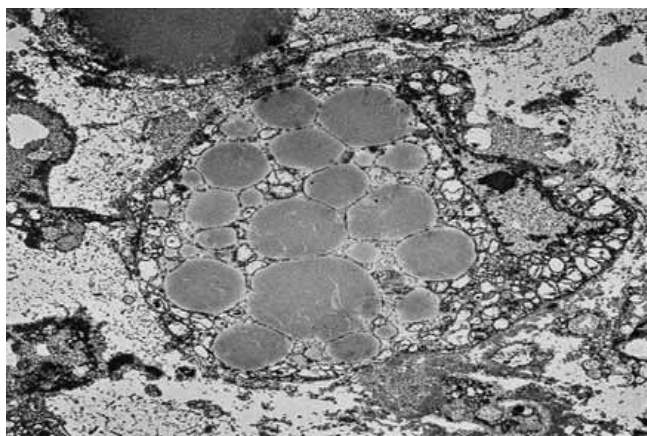
El paciente recibió radioterapia en pared torácica izquierda (30 Gy). Actualmente, a 10 meses de seguimiento, el paciente está vivo y sin datos de actividad tumoral.



**Figura 3.** TAC de tórax que muestra una lesión ovoide de bordes regulares, que destruye los arcos costales e infiltra los tejidos blandos.



**Figura 4.** Aspecto microscópico de la metástasis a pared torácica. La lesión mostró características histológicas similares al tumor primario en muslo.



**Figura 5.** Microscopia electrónica de la lesión metastásica que muestra lipoblasto lleno de vacuolas de lípidos de formas y tamaños variables. Hay lámina externa bien definida y actividad micropinocítica de la membrana celular.

## Discusión

La mayoría de los sarcomas se diseminan inicialmente a pulmón, sin embargo el porcentaje de diseminación inicial extrapulmonar ha sido reportado de 33 a 71%. Los LPS bien diferenciado y mixoide son considerados sarcomas de bajo grado, con bajo riesgo de metástasis y supervivencia prolongada. Por otra parte, los LPS de células redondas, pleomorfa y desdiferenciada se consideran sarcomas de alto grado, con una mayor probabilidad de metástasis, morbilidad y mortalidad debida a la enfermedad.<sup>5-10</sup> Algunos autores han informado que la mayoría de los LPS con diseminación inicial extrapulmonar se originan con mayor frecuencia en las extremidades inferiores.<sup>11</sup>

A pesar de su designación como sarcoma de bajo grado, el LPS mixoide puede dar metástasis en 19 a 34% de los pacientes<sup>6,8</sup> y frecuentemente metastatiza a sitios poco usuales como retroperitoneo, pared torácica<sup>12-15</sup> encéfalo,<sup>1,16</sup> y órbita.<sup>15</sup> El promedio de tiempo entre el diagnóstico inicial y el desarrollo de las metástasis es de 3.8 años, con un margen de tres meses a 13.3 años.<sup>14</sup>

Actualmente se acepta que el LPS de células redondas es una forma poco diferenciada del LPS mixoide,<sup>5,7-9,17</sup> además se ha reportado que la alteración citogenética asociada al LPS mixoide, t(12;16) (q13;p11), que involucra los genes CHOP (12q13) y TLS (16p11) se encuentra presente en el LPS de células redondas.<sup>13</sup> Algunos investigadores han sugerido que las diferencias fenotípicas entre el LPS mixoide y el LPS de células redondas son inducidas por factores extrínsecos o por mutaciones genéticas no relacionadas con la translocación típica 18.

El comportamiento biológico del LPS depende de varios factores. El porcentaje de recurrencia oscila de 57 y 78%,<sup>7,19</sup> dependiendo principalmente de la localización del tumor y su accesibilidad para su resección quirúrgica. Evans y cols., reportaron peor pronóstico en los LPS mixoides que contenían más de 25% de áreas hipercelulares, aun cuando no fue

estadísticamente significativo.<sup>8</sup> En el estudio publicado de LPS mixoides/células redondas, Kilpatrick y cols. encontraron que la edad mayor de 45 años, un porcentaje de células redondas igual o mayor a 25 % y la presencia de necrosis tumoral espontánea estaban significativamente asociadas con un pronóstico adverso.<sup>14</sup>

La expresión de p27, un inhibidor de cinasa dependiente de ciclina que participa en la regulación del ciclo celular, se ha asociado con un comportamiento biológico agresivo en varias neoplasias. Oliveira y cols., evaluaron la expresión de p27 en 47 LPS mixoides y de células redondas, mostrando que la expresión de p27 es un marcador pronóstico útil independiente del componente de células redondas, agregando información a la obtenida en la evaluación histológica de rutina.<sup>20</sup>

Diferentes líneas celulares de sarcomas incluyendo la línea HS-18 de LPS mixoide, expresan factores de angiogénesis, como el factor de crecimiento endotelial vascular (VEGF) y el factor de crecimiento básico de fibroblastos (bFGF). El uso de terapia anti-angiogénica incrementa la eficacia antitumoral de la doxorrubicina en cultivos celulares. En la actualidad a pesar del tratamiento multimodal el pronóstico continua siendo malo, esto en parte debido a la resistencia a agentes quimioterapéuticos de sarcomas metastásicos, lo que hace necesario el desarrollo de modelos *in vitro* para evaluar el uso de nuevos agentes terapéuticos.<sup>21</sup>

En conclusión, el LPS de células redondas es una forma poco diferenciada del LPS mixoide, cuyo comportamiento biológico depende de la localización del tumor primario, la edad del paciente, el porcentaje de células redondas y de factores moleculares.

## Referencias

1. **Arepally G, Kenyon LC, Lavi E.** Late onset of isolated central nervous system metastasis of liposarcoma – A case report. *Am J Clin Oncol* 1996;19:351-355.
2. **Wong CK, Edwards AT, Rees BI.** Liposarcoma: a review of current diagnosis and management. *Brit J Hosp Med* 1998;589-591.
3. **Weiss SW, Goldblum JR.** Liposarcoma. En: *Enzinger and Weiss's Soft tissue tumors*. Weiss SW, Goldblum JR (Eds). Mosby. 4a. Edición St. Louis, 2001. p. 641-693.
4. **Enterline HT, Culberson JD, Rochlin BB, Brady LW.** Liposarcoma: a clinical and pathological study of 53 cases. *Cancer* 1960;13:932-950.
5. **Azumi N, Curtis J, Kempson RL, Hendrickson MR.** Atypical and malignant neoplasia showing lipomatous differentiation: A study of 111 cases. *Am J Surg Pathol* 1987;11:161-183.
6. **Chang HR, Hajdu SI, Collin C, Brennan MF.** The prognostic value of histologic subtypes in primary extremity liposarcoma. *Cancer* 1989;64:1514-1520.
7. **Enzinger FM, Winslow DJ.** Liposarcoma: a study of 103 cases. *Virch Arch Pathol Anat* 1962;335:367-388.
8. **Evans HL.** Liposarcoma: a study of 55 cases with reassessment of its classification. *Am J Surg Pathol* 1979;3:507-523.
9. **Evans HL.** Liposarcomas and atypical lipomatous tumors: a study of 66 cases followed for a minimum of 10 years. *Surg Pathol* 1988;1:41-54.
10. **Orson GG, Sim FH, Reiman H, Taylor WF.** Liposarcoma of the musculoskeletal system. *Cancer* 1987;60:1362-1370.
11. **Vassilopoulos PP, Voros DN, Kelessis NG, Katsilieris JN, Apostolikas NG.** Unusual spread of liposarcoma. *Anticancer Reserch* 2001; 1419-22.
12. **Nicolas M, Moran CA, Suster S.** Pulmonary metastasis from liposarcoma. A clinicopathologic and immunohistochemical study of 24 cases. *Am J Clin Pathol* 2005;123:265-275.
13. **Gibas Z, Miettinen M, Limon J, Nedoszytko B, Mrozek K, Roszkiewicz A, Rys J, Niezabitowski A, Debiec-Rychter M.** Cytogenetic and immunohistochemical profile of myxoid liposarcoma. *Am J Clin Pathol* 1995;103:20-26.

14. **Kilpatrick SE, Doyon J, Choong PF, Sim FH, Nascimento AG.** The clinicopathologic spectrum of myxoid and round cell liposarcoma. A study of 95 cases. *Cancer* 1996;77:1450-148.
15. **Smith TA, Easley KA, Goldblum JR.** Myxoid/round cell liposarcoma of the extremities. A clinicopathologic study of 29 cases with particular attention to extent of round cell liposarcoma. *Am J Surg Pathol* 1996;20:171-180.
16. **Bailey SC, Bailey B, Smith NT, Van Tassel P, Thomas CR.** Brain metastasis from a primary liposarcoma of the digit. *Am J Clin Oncol* 2001; 24:81-84.
17. **Bolen JW, Thorning D.** Liposarcomas: a histogenetic approach to the classification of adipose tissue neoplasms. *Am J surg Pathol* 1984;8:3-17.
18. **Knight JC, Renwick PJ, Cin PD, Van Den Berge H, Fletcher CDM.** Translocation t(12;16)(q13;p11) in myxoid liposarcoma and round cell liposarcoma: molecular and cytogenetic analysis. *Cancer Res* 1995;55:24-27.
19. **Celik C, Karakousis CP, Moore R.** Liposarcomas. Prognosis and management. *J Surg Oncol* 1980;14:245.
20. **Oliveira AM, Nascimento AG, Okuno SH, Lloyd RV.** p27 kip1 Protein expression correlates with survival in myxoid and round-cell liposarcoma. *J Clin Oncol* 2000;18:2888-2893.
21. **Hu M, Nicolson GL, Trent JC, Yu D, Zhang L, Lang A, et al.** Characterization of 11 human sarcoma cell strains. Evaluation of cytogenetics, tumorigenicity, metastasis, and production of angiogenic factors. *Cancer* 2002;95:1569-1576.