

# Tratamiento concomitante con gemcitabina y radioterapia en pacientes con carcinoma epidermoide locorregionalmente avanzado de cabeza y cuello. Estudio fase II

Flor de Thé Bustamante-Valles,<sup>a</sup> Angel Luis Calva-Espinosa,<sup>b</sup> José Francisco Gallegos-Hernández,<sup>c\*</sup> Ricardo Villalobos-Valencia,<sup>a</sup> Ana Lilia Castruita,<sup>a</sup> Juan Alejandro Silva,<sup>a</sup> Rutilio Flores-Díaz<sup>c</sup>

<sup>a</sup>Departamentos de Oncología Médica, <sup>b</sup>Radioterapia y <sup>c</sup>Tumores de Cabeza y Cuello  
Hospital de Oncología, Centro Médico Nacional Siglo XXI,  
Instituto Mexicano del Seguro Social,  
México D. F., México

Recibido en su versión modificada: 14 de octubre de 2005

Aceptado: 18 de noviembre de 2005

## RESUMEN

**Antecedentes:** En casos avanzados el tratamiento clásico del carcinoma epidermoide originado en mucosas de cabeza y cuello es cirugía-radioterapia o radioterapia sola (RTS). Sin embargo los resultados en carcinoma localmente avanzado (CLA) son decepcionantes. La asociación quimioterapia-radioterapia (QT-RT) ha demostrado ser superior a RTS en enfermedad irreseccable y, en enfermedad reseccable podría sustituir a la cirugía inicial y dejarla como rescate.

**Objetivo:** El objetivo de este estudio es conocer la tasa de respuesta y la toxicidad del tratamiento concomitante Gemcitabina-Radioterapia (GRT) en pacientes con CLA.

**Material y métodos:** Estudio prospectivo en el que pacientes con CLA recibieron GRT concomitante; se evaluó la tasa de respuesta global, completa, parcial y la toxicidad. Se incluyeron 15 pacientes, 5 mujeres y 10 hombres, 73% en etapa IVa.

**Resultados:** Trece de 15 pacientes tuvieron respuesta global (87%), en 9(60%) fue completa (RC) y 2 tuvieron progresión. Todos tuvieron toxicidad, la más frecuente fue mucositis grado 4 en 46%; de éstos 40% requirió apoyo nutricio por sonda o gastrostomía. Un paciente en RC murió por sepsis. Ninguno abandonó el tratamiento.

**Conclusiones:** La asociación GRT ofrece tasa de respuesta completa en 60%; sin embargo, la morbilidad no es despreciable; se requieren estudios aleatorizados con mayor número de pacientes que permitan definir el mejor esquema terapéutico.

## Palabras clave:

Quimioterapia, quimiorradioterapia, cáncer de cabeza y cuello

## SUMMARY

**Background:** Surgery, radiotherapy or radiotherapy alone (RTA) constitute conventional treatment regimes for advanced stages of squamous cell carcinoma originating in the head and neck mucosa. Nevertheless, the results in advanced regional carcinoma (ARC) are disappointing. The chemotherapy–radiotherapy (CHT–RT) association has shown to be superior to RTA in irresectable disease and in resectable disease it could substitute initial surgery as a rescue alternative.

**Objective:** Our objective is to report the response rate and toxicity of concurrent treatment with Gemcitabine and Radiotherapy (GRT) in patients with ARC. In a prospective design, patients with ARC received concurrent GRT; the global, complete and partial response rate as well as toxicity were assessed.

**Material and Methods:** 15 patients were included, 5 women and 10 men, 73% in stage IVa; 13/15 showed a global response (87%), a complete response was observed in 9 cases (60%) (RC) and 2 showed progress.

**Results:** All patients included showed toxicity, the most frequent one was level 4 mucositis in 46%, of this 40% required nutritional support by catheter or gastrostomy. One patient in RC died due to sepsis. None of them suspended treatment.

**Conclusion:** The GRT association offers a complete response rate of 60%; nevertheless morbidity was not insignificant; randomized studies with a larger number of patients will be required to allow us to outline the optimal therapeutic scheme.

## Key words:

Chemotherapy, chemo-radiotherapy, head and neck cancer

\*Correspondencia y solicitud de sobretiros: Dr. José Francisco Gallegos-Hernández, Departamento de Tumores de Cabeza y Cuello, Hospital de Oncología, Centro Médico Nacional Siglo XXI, Instituto Mexicano del Seguro Social. Av. Cuauhtémoc No. 330, Col. Doctores, Del. Cuauhtémoc, México D. F., C. P. 06725. Correo electrónico: gal61@prodigy.net.mx gal@govame.com

## Introducción

Las neoplasias malignas del área de cabeza y cuello representan 5 a 6 % de todas las neoplasias, 90% de ellas corresponden a carcinoma epidermoide originado en el epitelio de la vía aereodigestiva superior (VADS).<sup>1</sup>

Los pacientes en etapas tempranas (I y II) habitualmente reciben una sola modalidad terapéutica, cirugía o radioterapia; uno y otro logran la misma tasa de curación (60 a 80%).<sup>2</sup>

Sin embargo, en etapas locorregionalmente avanzadas (III y IV sin enfermedad sistémica) el pronóstico es malo con el tratamiento clásico (cirugía asociada a radioterapia o radioterapia sola en enfermedad irsecable), la tasa de supervivencia a 5 años no rebasa 30%.<sup>3</sup>

Estos resultados han estimulado la búsqueda de tratamientos que mejoren el control local, regional y la supervivencia de este grupo de pacientes; se han utilizado mejores técnicas de radioterapia, incluyendo la incorporación de la quimioterapia como una tercera modalidad de manejo, ya sea como radiosensibilizador o en forma neoadyuvante.

El hiperfraccionamiento y la radioterapia de intensidad modulada son probablemente los dos avances más importantes en el campo de la radioterapia y la alternativa terapéutica más prometedora es la asociación de quimioterapia con radioterapia (QT-RT).<sup>4</sup>

Los metaanálisis de Pignón y Bourhis<sup>5,6</sup> muestran que al combinar QT-RT se mejora el control local, la supervivencia libre de recaída y global. Estos estudios, así como el de Munro<sup>7</sup> han demostrado que el tratamiento concurrente mejora la supervivencia a cinco años en 8% y disminuye el riesgo de muerte en 16%.

Diversos fármacos han sido utilizados tanto como monoterapia (hidroxiurea,<sup>5</sup> fluorouracilo, mitomicina C, compuestos nitroimidazoles, bleomicina, cisplatino, taxanes, gemcitabina e irinotecan), o bien, en combinación (5FU-CDDP, 5FU-Carboplatino). Probablemente la asociación más utilizada es CDDP-5FU, la que unida a la radioterapia ofrece respuesta global de 60 a 80% y respuesta clínica completa de 20 a 30%.<sup>8</sup>

Los mecanismos informados por los cuales los agentes citotóxicos aumentan el efecto de radioterapia son: disminución de la radiorresistencia, sensibilización de células hipóxicas y sincronización de células en fases específicas del ciclo celular.<sup>9</sup>

Si bien la asociación CDDP-5FU y radioterapia ha sido el esquema terapéutico más estudiado, los medicamentos, dosis y esquemas óptimos de QT-RT no están definidos en este momento y son áreas de investigación.

La gemcitabina es un análogo de la pirimidina y ha demostrado su actividad antitumoral en una variedad de tumores sólidos de vejiga, pulmón, ovario y páncreas. Es un medicamento que tiene toxicidad mínima y posee propiedades radiosensibilizadoras *in vitro* e *in vivo* a concentraciones no-citotóxicas.<sup>10</sup>

Las primeras comunicaciones de gemcitabina como radiosensibilizador datan de 1999.<sup>10</sup> La dosis máxima semanal tolerada del fármaco asociada a radioterapia estándar fue señalada inicialmente en un estudio fase I de la Universidad de Michigan.<sup>11</sup> En este estudio, 29 pacientes con cáncer de cabeza y cuello irsecable recibieron RT estándar en 35 fracciones y dosis progresivamente ascendentes de gemci-

tabina semanal (10-300 mg/m<sup>2</sup>/semana). La toxicidad limitante se obtuvo en mucositis grado 3-4 la que requirió disminución de la dosis; en ocho pacientes fue necesaria la nutrición por vías alternas debido a la morbilidad faringea y la tasa de respuesta completa corroborada histológicamente fue de 78%.

Diversos estudios han demostrado que la asociación de Gemcitabina-RT (GEM-RT) ofrece tasas de respuesta completa de 33% a 78% y toxicidad severa entre 12 y 40%.<sup>12-17</sup>

El objetivo del presente artículo fue evaluar el grado de respuesta en pacientes con neoplasias locorregionalmente avanzadas de VADS tratados con la asociación GEM-RT así como el perfil de toxicidad a dicho tratamiento.

## Material y métodos

Estudio prospectivo, descriptivo, longitudinal y observacional que incluyó pacientes con carcinoma epidermoide originado en la mucosa de VADS, sin tratamiento previo, considerados irsecables tanto del punto de vista clínicos y/o iconográficos y en condiciones generales que permitiesen la utilización de quimioterapia y radioterapia concomitante.

El análisis estadístico se realizó utilizando la prueba no paramétrica de  $\chi^2$  y de probabilidad exacta de Fisher.

Todos los pacientes fueron debidamente informados y aceptaron ser incluidos en el estudio firmando carta de consentimiento informado.

Plan de tratamiento: gemcitabina 50mg/m<sup>2</sup> IV semanal asociada a radioterapia, 3,960cGy en 22 fracciones de 180cGy en el sitio primario y zonas en las linfoportadoras, con incremento de 2,880 cGy en 16 fracciones de 180cGy.

Se evaluaron la tasa de respuesta, perfil de toxicidad y el grado de toxicidad.

### Criterios de inclusión

- Pacientes con carcinoma epidermoide localmente avanzado originado en mucosas de cabeza y cuello.
- Pacientes con etapas clínicas III, IVa y IVb (AJCC 2002).<sup>18</sup>
- Mayores de 18 años de edad.
- Con Karnofsky =60% o ECOG = 2
- Sin tratamiento previo.
- Concentraciones de Hb >10 g/dl, neutrófilos >1500, leucocitos >3000, plaquetas >100,000

### Criterios de exclusión

- Pacientes previamente tratados.
- ECOG >2 o Karnofsky <60%
- Pacientes con diabetes, hipertensión, infecciones, insuficiencia cardiaca, insuficiencia renal descompensadas.
- Enfermedad metastásica.
- Alteración de PFH = 2 veces el valor normal.
- Antecedente de neoplasia previa.
- Pacientes con diagnóstico de tumor primario desconocido metastásico a cuello.
- Carcinoma nasofaríngeo.

### Crterios para suspender definitivamente el tratamiento

- Progresión tumoral durante tratamiento
- Retiro voluntario

## Resultados

Se incluyeron 15 pacientes con carcinoma epidermoide avanzado de cabeza y cuello en el período de un año, cinco fueron del sexo femenino y 10 del sexo masculino, con margen de edad de 38 a 67 años y mediana de 53 años.

En 12 pacientes (80%) el tumor fue moderadamente diferenciado, en dos bien diferenciado y sólo en uno, poco diferenciado.

Once pacientes tuvieron etapa IVa, 3 etapa IVb y solo uno etapa clínica III.

La respuesta obtenida con el tratamiento puede observarse en la figura 1. La tasa de respuesta global fue de 87%, 9/15 pacientes (60%) tuvieron respuesta completa clínica y tomográfica; en 4 (27%) respuesta parcial y en 2 pacientes (13%) hubo progresión de la neoplasia a pesar del tratamiento.

### Toxicidad

Todos los pacientes presentaron mucositis (cuadro I), en 7 pacientes fue grado 4 (40%); 6/7 ameritaron colocación de sonda de gastrostomía (40%) y 2 apoyo con nutrición parenteral, en tres pacientes se suspendió temporalmente la radioterapia.

En cinco pacientes (33%) hubo mucositis grado 3 y en 3 (20%) mucositis grado 2. Un paciente (6%) con respuesta completa falleció por proceso infeccioso (neumonía de focos múltiples).

Otras complicaciones fueron: toxicidad hematológica grado 3 y toxicidad renal grado 2 en un paciente y otro con toxicidad hepática grado 1.

La radiodermatitis fue leve (grado 1-2) en todos los pacientes. Siete pacientes presentaron pérdida de peso grado 3 (mayor 20%). La mediana de pérdida de peso fue 6kg (margen 3-13kg).

La mediana de ciclos de gemcitabina concomitante con RT fue 5 (margen 3-8) y la dosis media/ciclo fue 80mg (margen 65-120mg).

### Cuadro I. Toxicidad causada por la asociación de gemcitabina/radioterapia

Toxicidad	G r a d o			
	4	3	2	1
Mucositis	7/15	5/15	3/15	0
Suspensión RT	3	0	1	0
STDA	0	0	1	0
Hematológica	0	1	0	0
Hepática renal	0	0	0	2
Pérdida de peso	-	2	5	8
Infecciones	1	0	0	0

## Discusión

El tratamiento estándar del carcinoma epidermoide originado en las mucosas de VADS es la asociación de cirugía y radioterapia o bien radioterapia sola cuando el tumor primario y/o las metástasis ganglionares son irresecables.<sup>19</sup>

La asociación de cirugía con radioterapia o radioterapia sola representan los esquemas de tratamiento estándar más utilizados del carcinoma epidermoide de mucosas de VADS, en casos de que el tumor primario y/o las metástasis ganglionares sean irresecables. Sin embargo, en estos casos el pronóstico y control de la enfermedad con el tratamiento son reservados y en el mejor de los casos la supervivencia a cinco años no es mayor a 25%.<sup>19-21</sup>

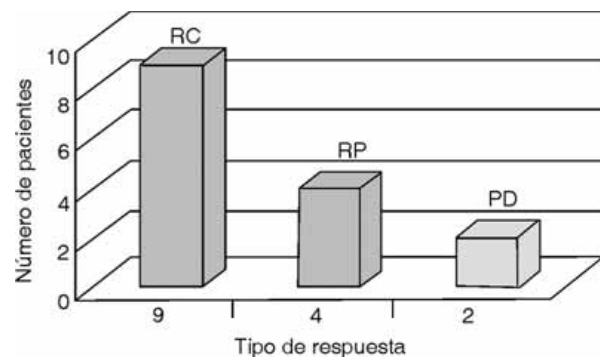


Figura 1. Tasa de respuesta total y completa posterior al tratamiento con la asociación de gemcitabina-radioterapia.

Ante este panorama la asociación de quimioterapia con radioterapia (QT-RT) puede ser una alternativa útil para los pacientes con neoplasias locorregionalmente avanzadas.

Gemcitabina es un fármaco que tiene gran capacidad de radiosensibilización e importante actividad antineoplásica en cánceres de cabeza y cuello. Aunque no existe una dosis estándar de Gemcitabina asociada a radioterapia la que fluctúa entre 10 y 300 mg/m<sup>2</sup> en diversos ensayos clínicos,<sup>11,12,14,15,22</sup> en el presente estudio se decidió utilizar 50mg/m<sup>2</sup> con base en los resultados de dosis escalantes en estudios fase I.<sup>11,13</sup>

La asociación Gemcitabina (GEM-RT) en el presente trabajo permitió obtener tasas de respuesta global completa de 87 y 60% respectivamente, similares a las comunicadas en otros estudios realizados por Aguilar-Ponce y col.<sup>22,23</sup>

Sin embargo, este régimen de tratamiento (GEM-RT) produce mayor toxicidad aguda. En nuestro estudio la principal toxicidad fue mucositis, la que requirió apoyo con sondas de alimentación en seis pacientes y alimentación parenteral en dos (53%). Por otra parte se han informado tasas de complicaciones asociadas al tratamiento hasta de 85%;<sup>22</sup> lo que confirma la actividad de Gemcitabina a nivel del tejido circunvecino normal.<sup>10</sup>

El presente estudio con un promedio de 11 meses de seguimiento, no permitió evaluar la respuesta completa a largo plazo y comparar los resultados con el tratamiento

habitual de CDDP/5FU-RT; sin embargo, la tasa de respuesta completa obtenida permite y considerar a este régimen como una alternativa terapéutica en pacientes con neoplasias avanzadas de cabeza y cuello.

El inconveniente más importante de este tratamiento fue la elevada tasa de morbilidad, sobre todo por afección de la musculatura constrictora faríngea y la alteración en el sistema de ascenso de la supraglotis lo que por disfagia, requirió de apoyo alimentario por sonda nasogástrica, gastrostomía o parenteral en 53% de los pacientes. Probablemente la protección de estas estructuras anatómicas con radioterapia de intensidad modulada disminuiría la frecuencia de disfagia-odinofagia.<sup>24</sup>

El esquema de tratamiento propuesto podría considerarse en pacientes con cáncer de hipofaringe y/o laringe con funcionalidad laríngea adecuada; sin embargo, por la localización del tumor requerirán también de laringectomía total con el objeto de preservación orgánica.<sup>25</sup>

La asociación QT-RT ofrece mejor control locoregional, supervivencia a cinco años e intervalo libre de enfermedad comparada con radioterapia sola en pacientes con cáncer avanzado de cabeza y cuello;<sup>26</sup> el régimen mejor estudiado ha sido con cisplatino o carboplatino y 5-FU en infusión; sin embargo, el uso de radiosensibilizadores como gemcitabina que podría ser una alternativa requiere de un mayor número de pacientes y de un seguimiento más prolongado para compararlo con CDDP/5FU y así determinar su dosis media útil. La mejoría en las técnicas de radioterapia como la intensidad modulada, podría disminuir la morbilidad que acompaña generalmente a estos regímenes terapéuticos.

## Referencias

- Greenlee RT, Murray T, Bolden S, Wingo PA. Cancer statistics, 2000. *CA Cancer J Clin* 2000;50:7:33.
- Gallegos HJF, Arias GWR, Arias CH, Minauro MGG, Hernández SJM, Maffuz AA, y cols. Glossectomía transversa para el tratamiento del cáncer de lengua. *Cir Ciruj* 2004;72:11-13.
- Eng C, Vokes EE. Combined Mortality Strategies in the Treatment of Head and Neck Cancer of: Chemoradiation in Cancer Therapy, edited by: Hak COI. Humana Press, 2003. p. 146.
- Brizel DM, Albers ME, Fisher SR, Scher RL, Richstmeier WJ, Hars V, et al. Hyperfractionated irradiation with or without concurrent chemotherapy for locally advanced head and neck cancer. *N Engl J Med* 1998;338:1798-1804.
- Pignon JP, Bourhis J, Domenge C, Designe L. Chemotherapy added to locoregional treatment for head and neck squamous-cell carcinoma: three meta-analyses of updated individual data. MACH-NC Collaborative Group. Meta-analyses of Chemotherapy on Head and neck Cancer. *Lancet* 2000;355:949-955.
- Bourhis J, Pignon JP. Meta-analyses in head and neck squamous cell carcinoma. GAT is the role in chemotherapy? *Hematol Oncol Clin Noth Am* 1999;13:769-775,vii.
- Munro AJ. An overview of randomized controlled trials of adjuvant chemotherapy in head and neck cancer. *Br J Cancer* 1995;71:83-91.
- Durdix C. Cisplatin and derivatives with radiation therapy: for what clinical use? *Cancer Radiother*.2004;1S:88-94.
- Herscher LL, Cook JA, Pacelli R, Pass HL, Russo A, Mitchel JB. Principles of chemo radiation: theoretical and practical considerations. *Oncology (Huntington)* 1999;13(10 suppl 5):11-22.
- Lawrence TS, Eisbrucch A, Mc Ginn CJ, Fields MT, Shewach DS. Radiosensitization by gemcitabine. *Oncology (Willston Park)* 1999;13(10 Suppl 5):55-60.
- Eisbruck A, Sheeach, Bradford CR, Littles JF, Teknos TN, Chepeha DB. Radiation concurrent with gemcitabine for locally advanced head and neck cancer. *J Clin Oncol* 2001;19:792-799.
- Mebis J, Schrijers D, Van den Weynagaert D. Phase II study of radiation in patients with head and neck cancer. *Proc Annu Meet Am Soc Clin Oncol* 2002;21:A2574.
- Khuri FR, Shin DM, Glisson BS, Lippman SM, Honk WK. Treatment of patients with recurrent or metastatic squamous cell carcinoma of the head and neck: current status and future directions. *Semin Oncol* 2000;27(4Suppl 8):25-33.
- Jaremtchuk V, Zarba J, Keropian M. Phase I study of gemcitabine combined with radiotherapy with or without amifostine in patients with locally advanced head and neck cancer. *Proc Annu Meet Am Soc Clin Oncol* 2000;19:A1674.
- Raguse JD, Gath JH, Bier J. Phase II trial of radiation therapy (RT) concurrent with gemcitabine (GEM) followed by chemotherapy with gem for unresectable SCCHN. *Proc Annu Meet Am Soc Clin Oncol* 2002;21:A963.
- Benasso M, Merlano M, Corvo R. Alternating/concomitant gemcitabine (GEM), cisplatin (CDDP) and radioterapia (RT) in advanced squamous cell carcinoma of the head and neck (SCC-HN). *Proc Annu Meet Am Soc Clin Oncol* 1998;17:A1552.
- Athanasiadis I. Concomitant chemoradiotherapy with gemcitabine (GMZ) ± cisplatin (CDDP) and standard radiotherapy for locally advanced squamous cell carcinoma of head and neck (SCCHN). *Proc Annu Meet Am Soc Clin Oncol* 2002;21:A2.
- AJCC Cancer Staging Manual. 6<sup>th</sup> Ed. Springer. 2002.
- Rodríguez-Cuevas AS. Generalidades del cáncer de cabeza y cuello. En: Rodríguez-Cuevas AS. (Eds.) Tumores de cabeza y cuello. Manual Moderno. México, 2003. p. 1-21.
- Gallegos-Hernández JF, Cortés-Arroyo H, Labastida-Almendaro S, Reséndiz-Colosía JA, Flores-Díaz R, Gutiérrez-Carrillo F. Facteurs de pronostic s'agissant du cancer de l'oropharynx. En: Beauvillain de Montruil CH. Editor. EDK, París, Francia, 2002. p. 43-49.
- Temam S, Janot F. Facteurs pronostiques des carcinomes épidermoïdes des voies aéro-digestives supérieures. En: Marandas P. Editor. Masson, París, Francia, 2004. p. 21-28.
- Aguilar-Ponce J, Granados-García M, Villavicencio V, Poitevin-Chacón A, Green D, Dueñas-González A, y cols. Phase II trial of gemcitabine concurrent with radiation for locally advanced squamous cell carcinoma of the head and neck. *Ann Oncol* 2004;15:301-306.
- Calais G, Alfonsi M, Bardet E, Sire C, Germain T, Bergerot P y cols. Randomized trial of radiation vs. concomitant chemotherapy and radiation for advanced stage oropharynx carcinoma *J Natl Cancer Inst* 1999;15:2081-2086.
- Eisbruch A, Schwartz M, Rasch C, Veineberg K, Damen E, Van As CJ, et al. Dysphagia and aspiration after chemoradiotherapy for head-and-neck cancer: which anatomic structures are affected and can they be spared by IMRT? *Int J Radiat Oncol Biol Phys*. 2004.1;60:1425-1439.
- León X, Ouer M, Orus C, Moran J, Retcher K. Results of an organ preservation protocol with induction chemotherapy and radiotherapy in patients with locally advanced pyriform sinus carcinoma. *Eur Arch Otorhinolaryngol*. 2002;259:32-36.
- Brockstein B, Vokes EE. Concurrent chemoradiotherapy for head and neck cancer. *Semin Oncol* 2004;31:786-793.